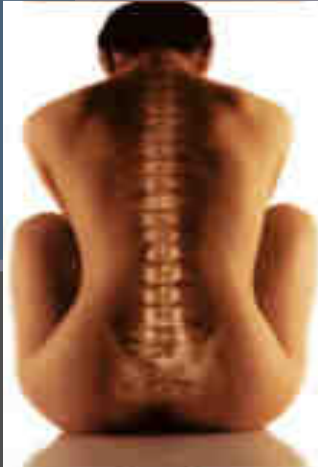


Introduction à la biomécanique du rachis



Thierry Dufour, neurochirurgien
CHR Orléans

La population française vieillit

- En 2000
 - 20% avait plus de 60 ans
- En 2050
 - 33% aura plus de 60 ans
 - « les vieux » seront plus nombreux que les moins de 20 ans et
 - la proportion de femmes sera plus importante aux âges élevés


(source INSEE)

MOBILITE = LORDOSE ?

Evolution

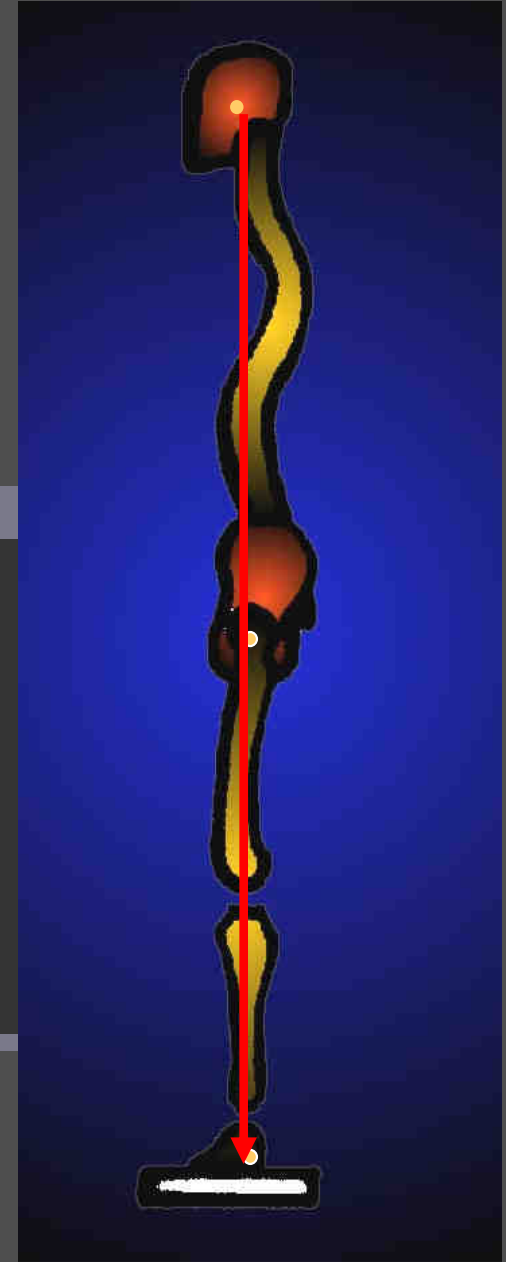
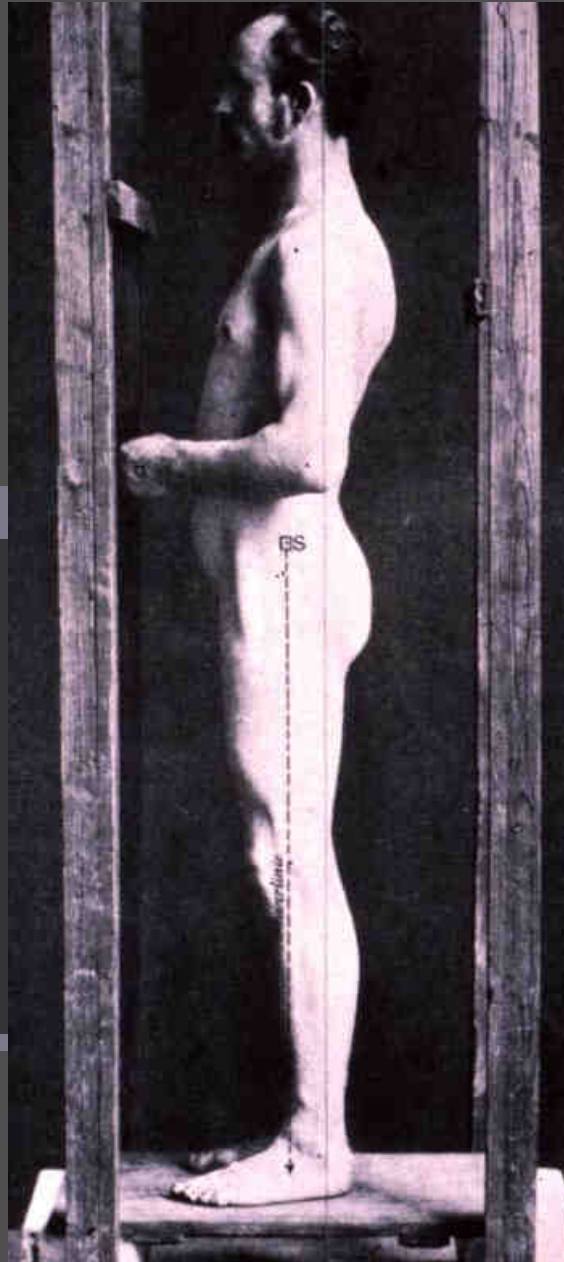
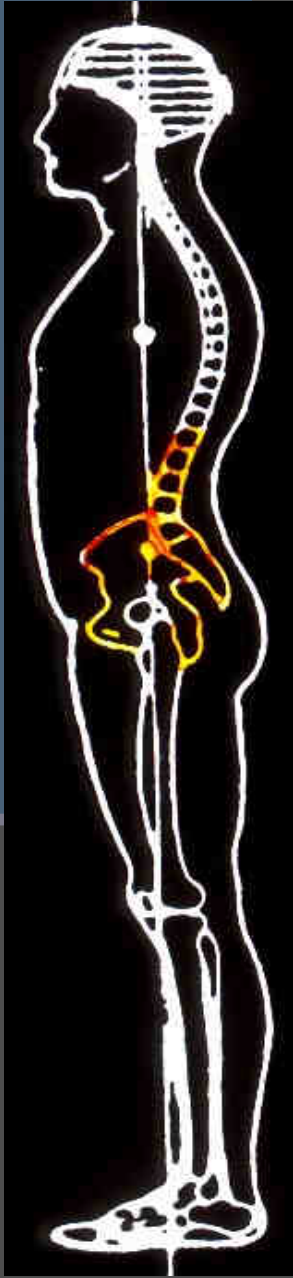
- Cyphose Globale
 - Lordose Cervicale
 - Lordose Lombaire

Lordose = Mobilité



Equilibre Sagittal du rachis

Dr Ginette Duval-Beaupère





Electronic
platform
force

Remote control

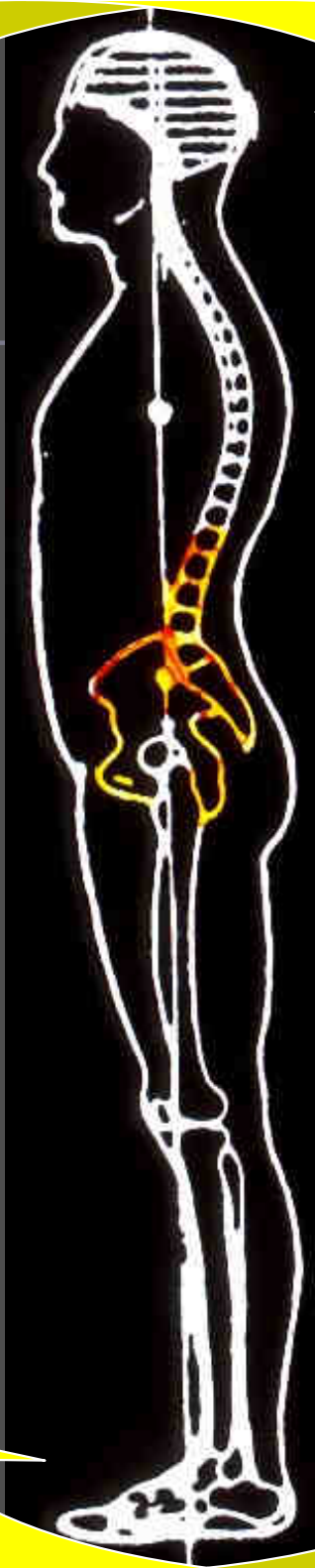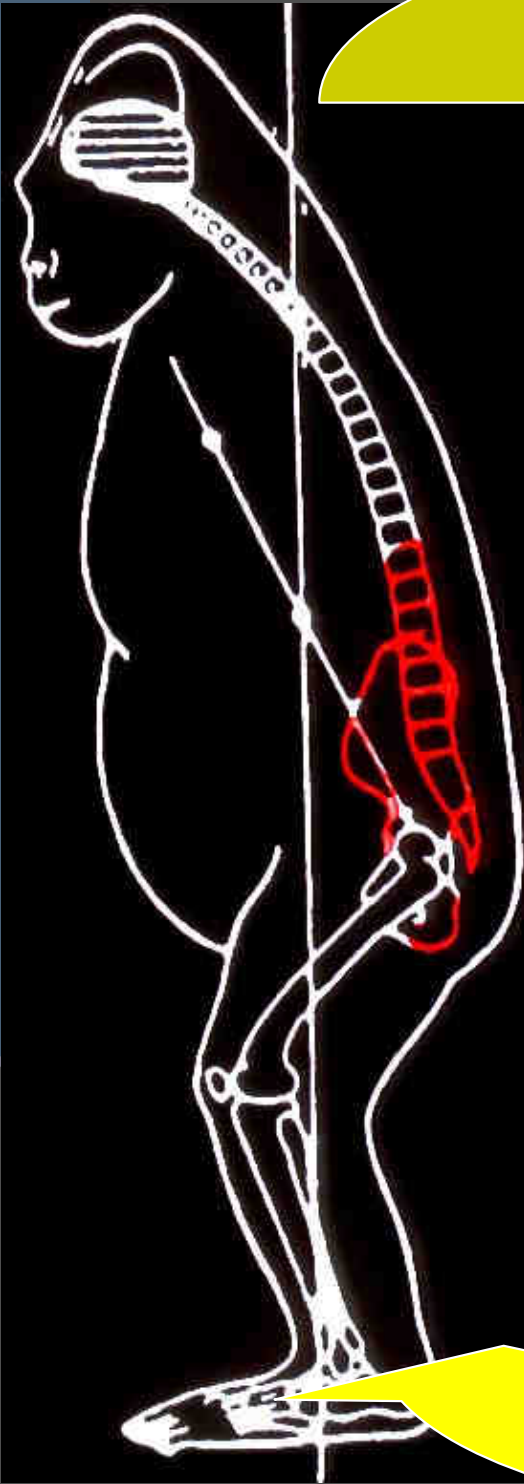
X rays

Turning
platform force

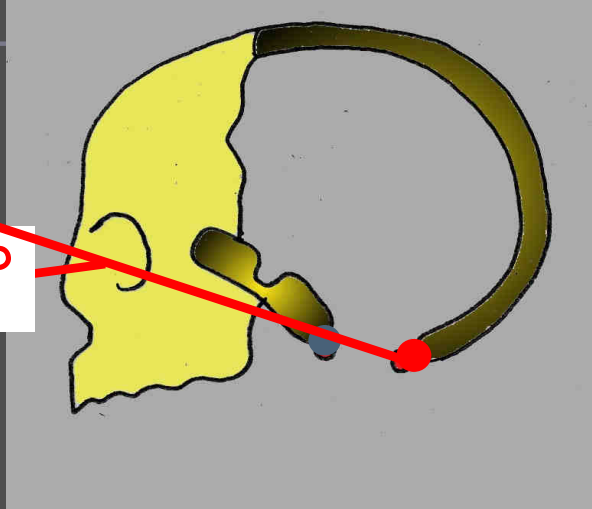
équilibre sagittal

évolution avec le temps

- La « gîte » se déplace en avant
- La lordose lombaire diminue
- la cyphose thoracique augmente
 - (insuffisance respiratoire)
- Compensations sous pelviennes
 - flessum de hanche, de genou
- Problèmes d'équilibre, de visibilité : chutes



ANGLE ORBITO-OCCIPITAL



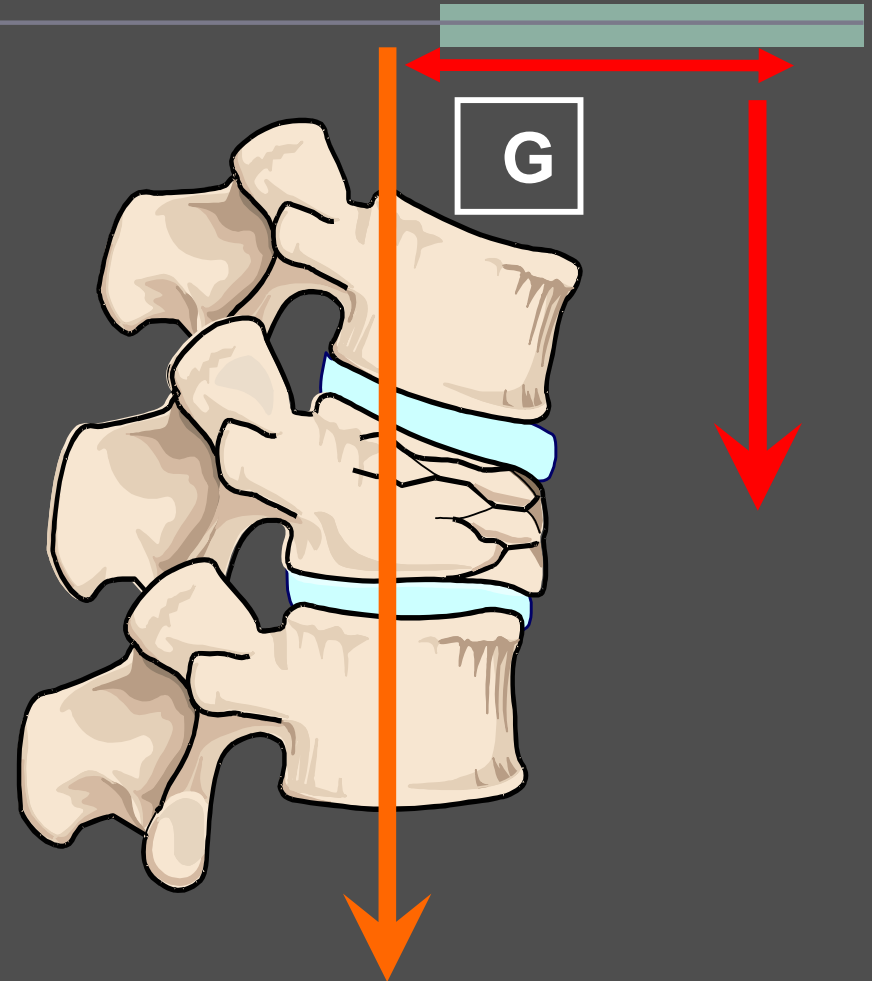
EQUILIBRE

IDEAL ou ECONOMIQUE



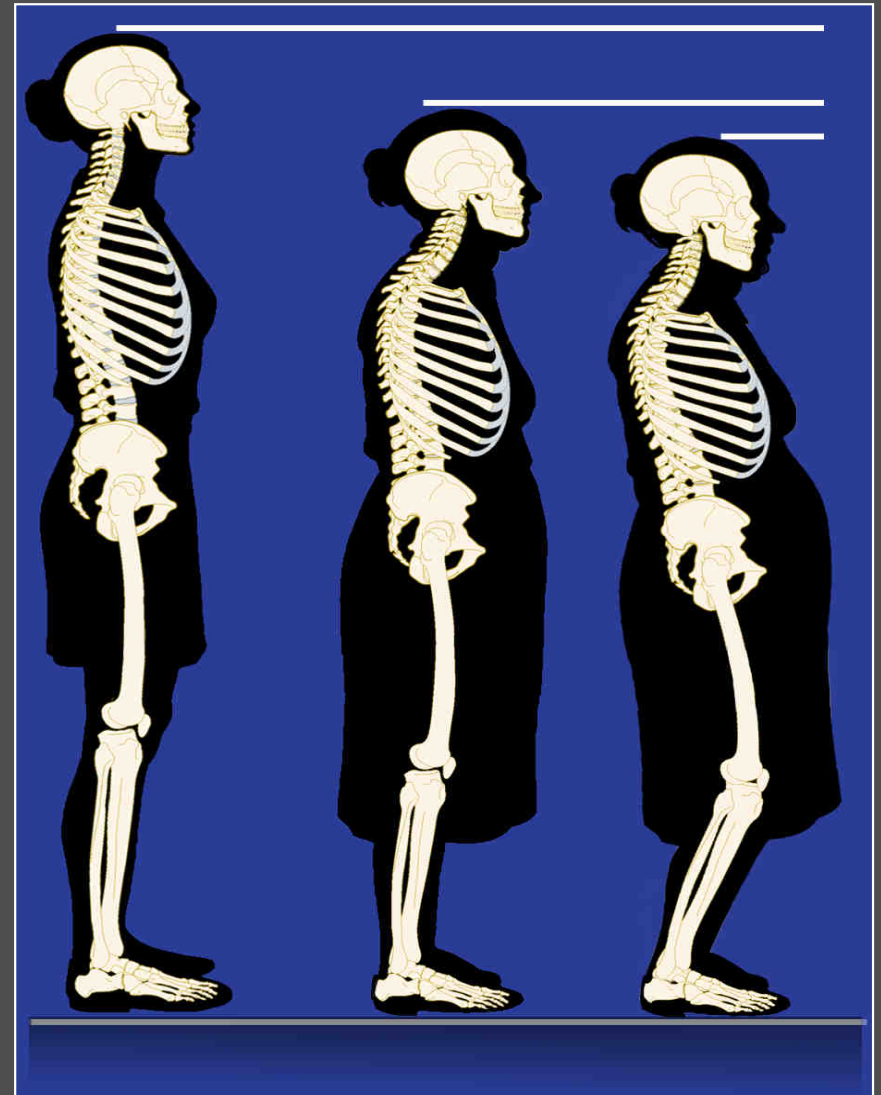
La biomécanique des FTV

- Déplacement du centre de gravité (G) vers l'avant
- Création d'une flexion continue
- Les muscles et ligaments postérieurs doivent compenser cette flexion
- La partie antérieure de la colonne est exposée à plus de forces compressives

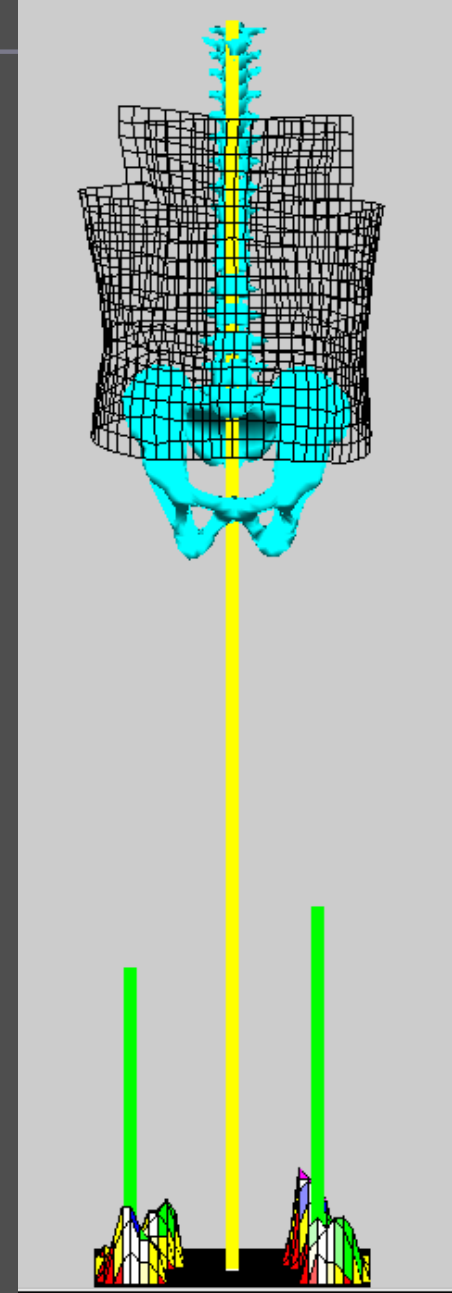

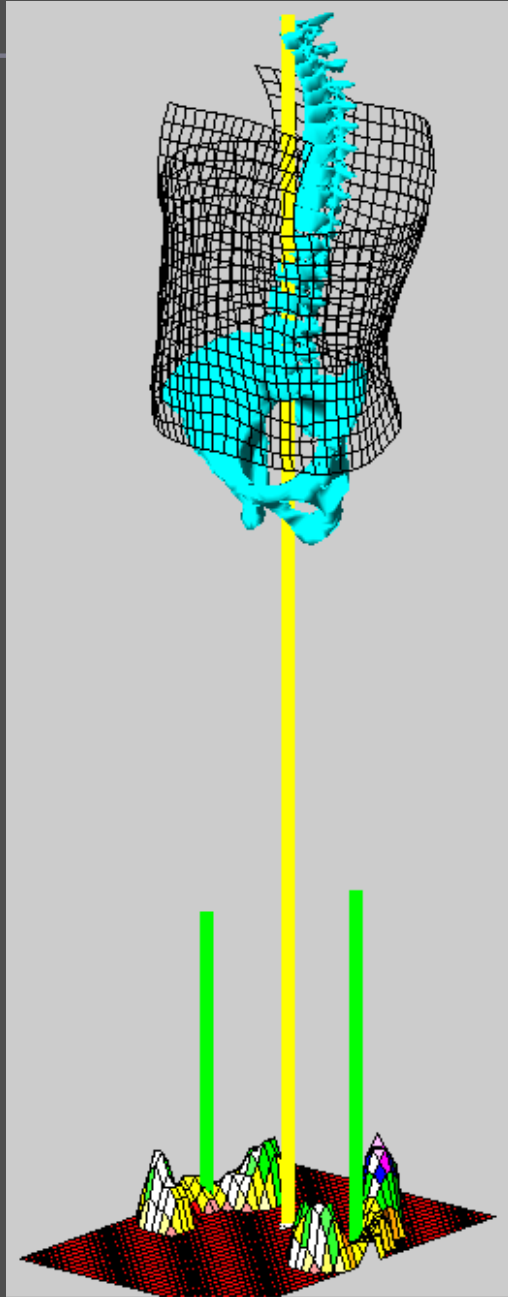


La biomécanique des FTV

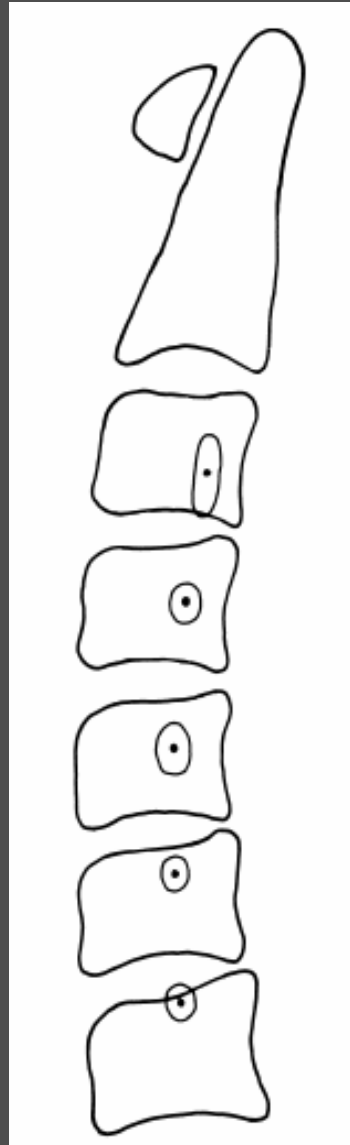
- Diminution de la mobilité
- Modification de l'équilibre
- Accroissement de la fatigue musculaire
- Augmentation du risque de chutes et de fractures supplémentaires



Position du rachis par rapport à la ligne de gravité



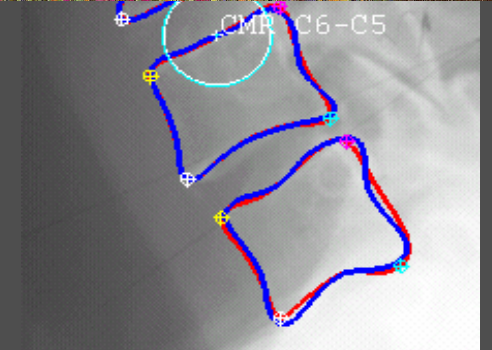
Les Centres de Rotation



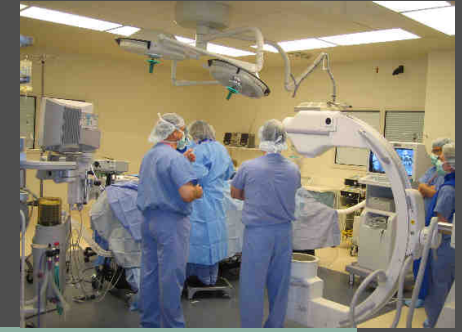D'après Bogduk

- Un concept physiologique
- Une atteinte réelle
- Une preuve difficile à mettre en évidence
- Une restauration possible
- Étude EOS et spineview

spineview

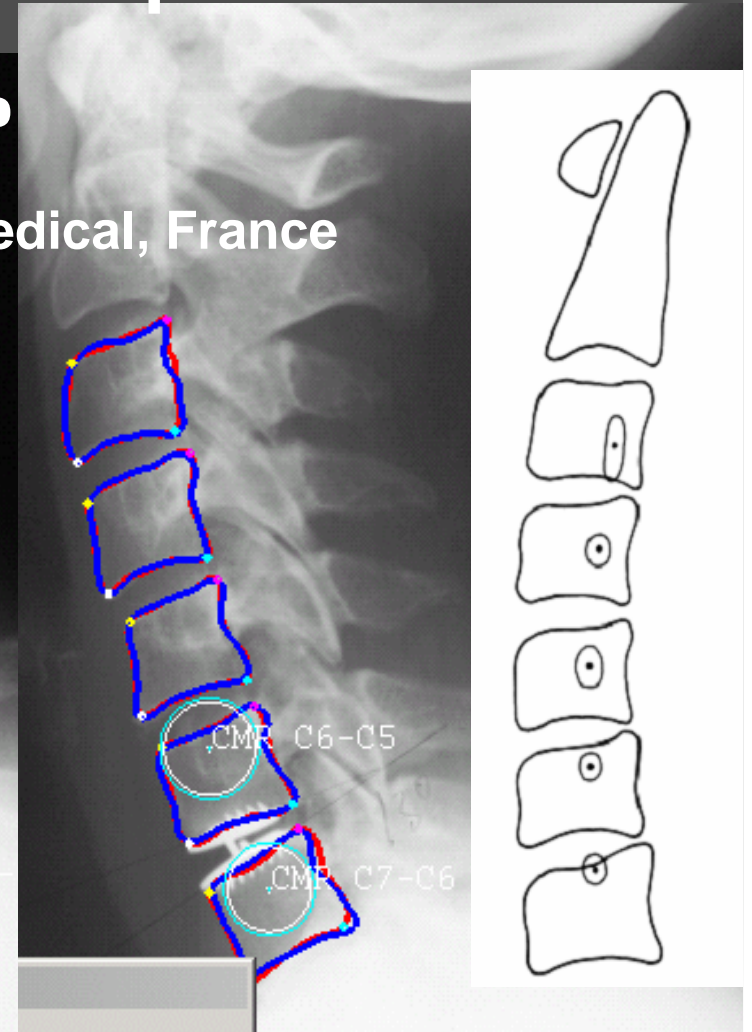
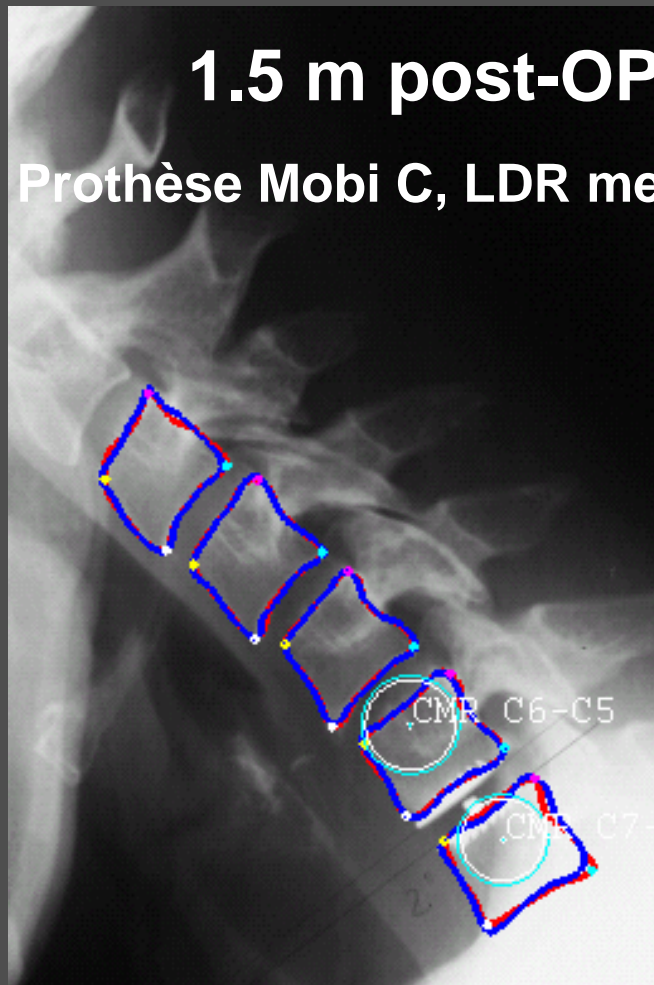
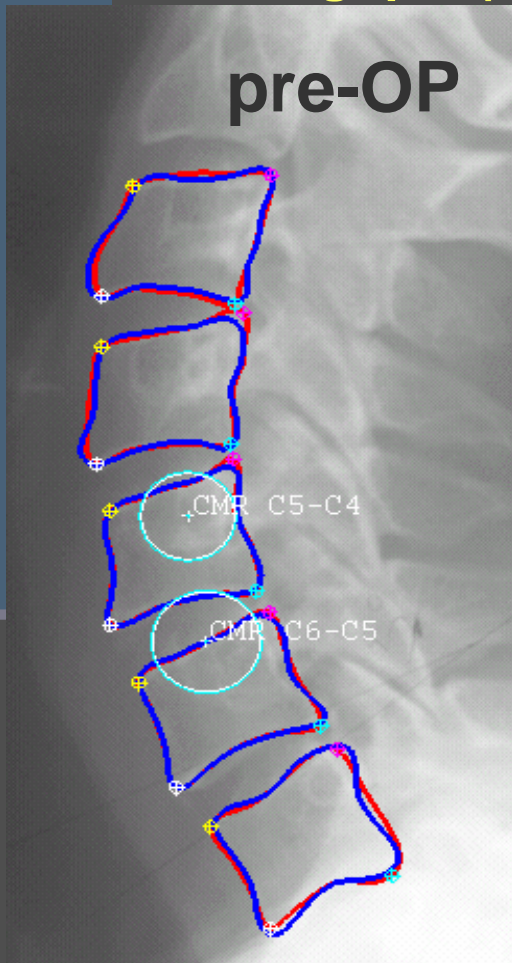


Restauration des CMR



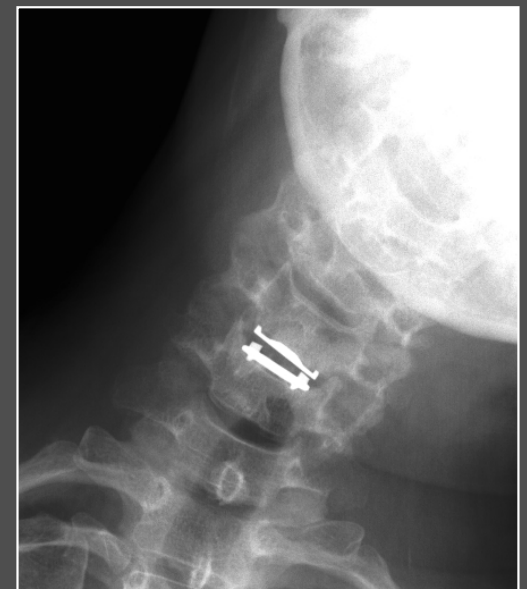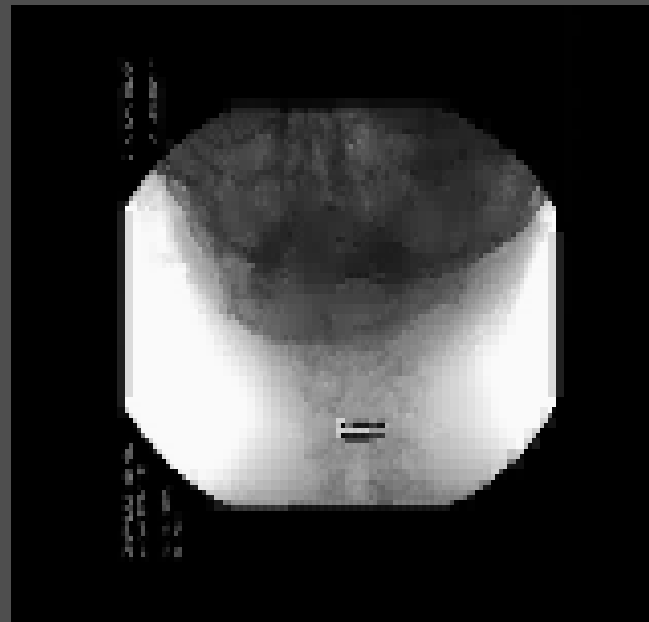
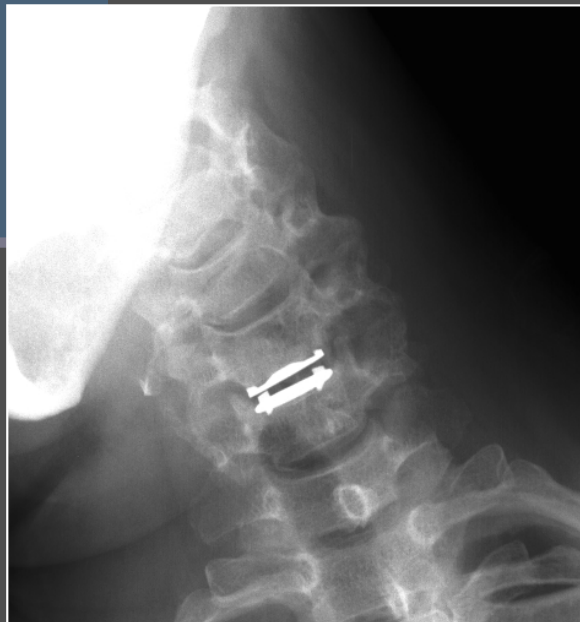Un exemple C6-C7

Suivi Radiologique (spineview)



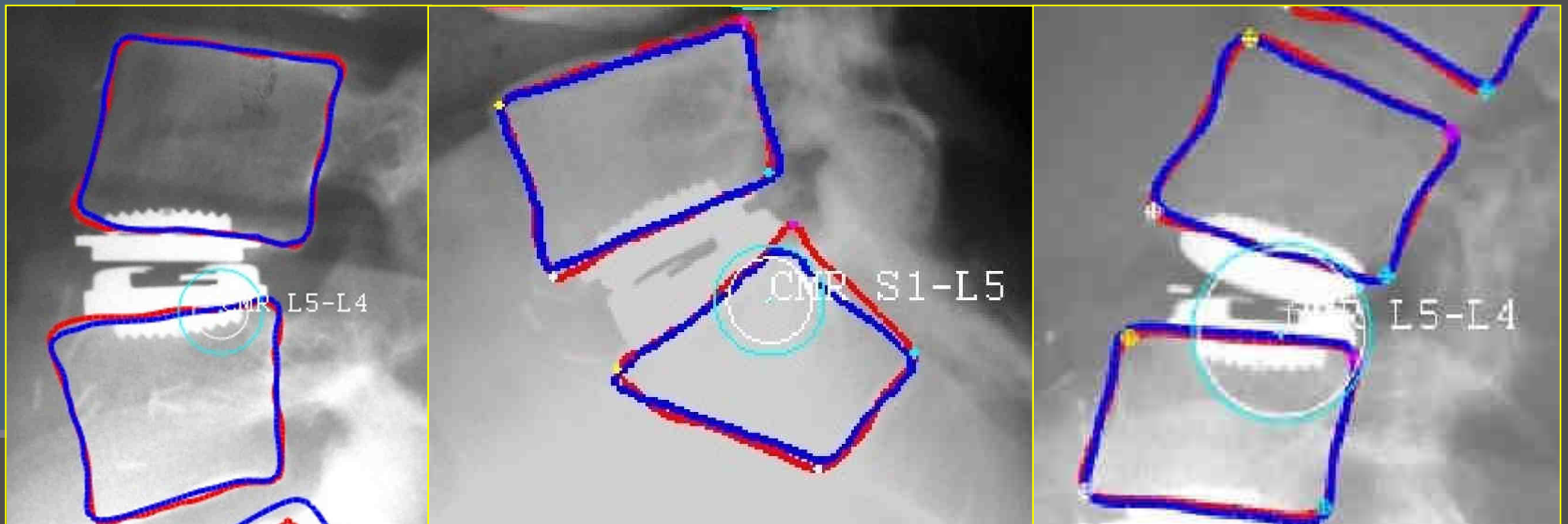
6 mois post-OP

Un exemple



CENTRE MOYEN de ROTATION

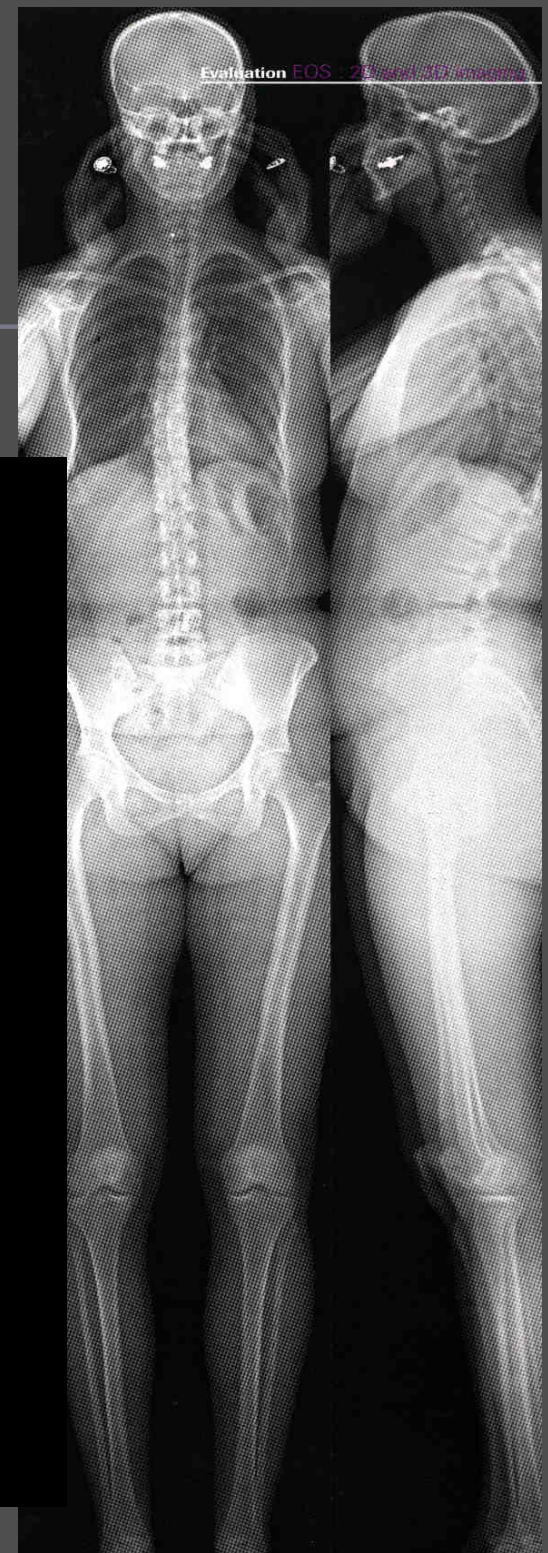
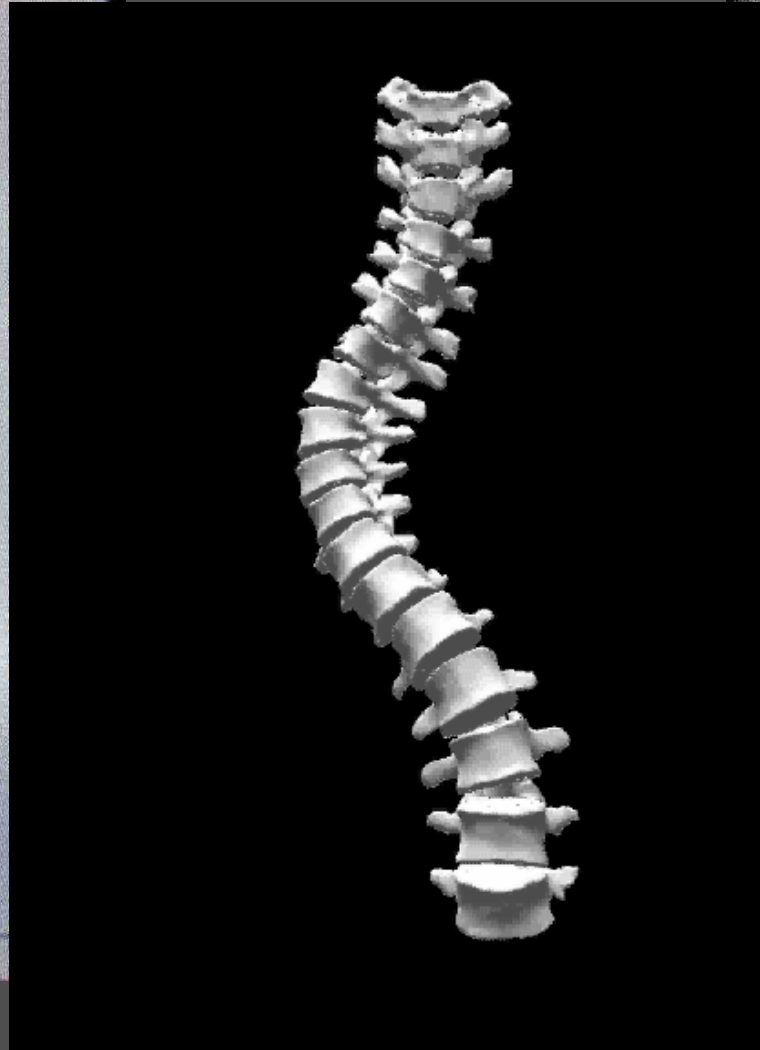
Rachis lombaire



Prothèse Mobidisc, LDR medical, France

normalisation en post-op

Et l'avenir ?



La colonne vieillit

- Orgueil et bipédie
- Évolution naturelle
- Équilibre sagittal
- Causes du vieillissement prématuré
- Prévention



« C'est lorsque le malade a mal au dos que le
médecin a mal à la tête »

Proverbe probablement chinois

Solutions chirurgicales

■ Fusion

- Arthrodèse
- Cage inter somatique
- PLIF ALIF TLIF XLIF

à la Prévert et avec DMI

■ Non fusion

- Prothèse de disque
- Stabilisation dynamique
- Ligamentoplastie

■ Vertébroplasties

- Cimento
- Kypho